

tvorbu semene. Po dlouhodobé intenzivní chemoterapii může dojít k oligospermii až azoospermii. Znamená to, že ejakulát obsahuje buď malý, nebo žádný počet spermií. U některých nemocných se může stav upravit, u některých je trvalým stavem. Sexuální schopnost je vždy zcela zachována. U nemocných před zamýšlenou lymfadenektomií (viz výše) nebo chemoterapií se doporučuje odebrání spermatu a uchování ve zmrazeném stavu. Takto ošetřené semeno může být později po předchozí úpravě použito k oplodnění partnerky.

## Péče po skončené léčbě

Léčba testikulárních nádorů v nepokročilé formě bývá skoro vždy úspěšná. Léčba nádorových onemocnění varlat v pokročilém stadiu je komplikovaná, zdlouhavá a finančně nákladná. Přesto však se větší část nemocných s pokročilou chorobou zcela vyléčí. Náročnost pro pacienta spočívá v překonání fyzické a psychické zátěže vyplývající z vedlejších účinků v průběhu léčby. Většina vyléčených nemocných vykonává dále své původní povolání a vrací se do zcela normálního života.

Velmi důležitá jsou kontrolní vyšetření prováděná vesměs ambulantně a to během léčby i po jejím ukončení. Kontrolní vyšetření vyléčených pacientů probíhají v pravidelných intervalech a častá jsou zejména v prvních dvou letech po ukončení léčby. Největší snahou celého zdravotnického týmu je co nejrychlejší návrat pacienta do normálního života. Rychlost návratu normální aktivity po prodělané léčbě závisí kromě původního rozsahu onemocnění a typu léčby na mnoha individuálních faktorech. Pro rychlý návrat fyzické kondice je důležité cvičení, zejména cviky pro udržení celkové fyzické kondice a pro pevnost břišních svalů (zejména u nemocných po lymfadenektomií). Ve výběru stravy platí obecné zásady zdravé výživy. Jakékoliv drastické diety jsou nejen nevhodné, ale přímo škodlivé. U mužů po skončené léčbě, u kterých nejsou žádné známky původního nádorového onemocnění, je možné navrhnout komplexní lázeňskou léčbu. Většina pacientů se vyrovná s nemocí úspěšně a vrací se ke svým původním aktivitám rodinným, pracovním i sportovním.

## Závěrem

Testikulární nádory mají v onkologii dospělých zvláštní postavení. Jsou to první nádorové choroby, které bylo možno vyléčit. Během posledních 20 - 25 let došlo ke značnému zvratu v léčebných možnostech a v léčebných výsledcích. Z nádoru kdysi velmi nepříznivého a obávaného se stalo onemocnění vyléčitelné.

**Je - li rozpoznáno a léčeno včas.**



Autor  
doc. MUDr. Jitka Abrahamová, DrSc.

Recenze  
MUDr. Tatjana Černá

Autor kreseb  
Jana Nejtiková

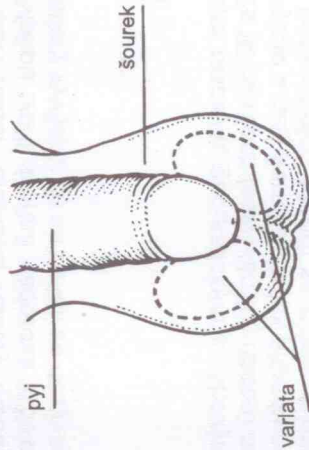
Grafická úprava  
Luděk Rohlík

Odpovědná redaktorka  
Mgr. Dana Fragnerová

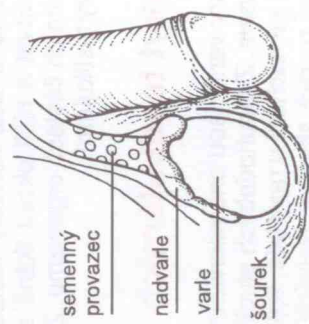
Vydal Státní zdravotní ústav, Srobarova 48, Praha 10  
Výtisk Miroslav Kankovský, Českolipská 1193, Mělník

1. vydání, Praha 2002  
© Státní zdravotní ústav  
NEPRODEJNE

# CO VÍTE O NÁDORECH VARLAT?



obr. 1



obr. 2

## Varlata

Varlata (testes) jsou mužské pohlavní žlázy, jsou umístěné za penisem (pyjem) ve vřátku, který se nazývá šourek (skrotum). Varlata produkují a uchovávají mužské pohlavní buňky - sperma. Varlata produkují rovněž pohlavní hormony, které způsobují mužskou charakteristiku jedince, tj. typ postavy a skeletu, typ ochlupení, růst vousů a hlubší mužský hlas. Kontrolují také rozvoj reprodukčních orgánů a sexuální chování muže (obr. 1).

Varle má vejčitý tvar, je hladké a na pohmat mírně citlivé. Na jeho zadní stěně na ně šora naléhá nadvarle. Semenovod spolu s cévami tvoří svazek (semenný provazec), který pokračuje do tříselného kanálu (obr. 2).

Varlata jsou normálně sestouplá a umístěná v šourku již před narozením chlapce.



Rodiče by měli během pravidelné hygieny dítěte kontrolovat stav šourku a o svých eventálních pochybnostech informovat lékaře. Příslušný dětský lékař by měl při pravidelných pediatrických kontrolách vyšetřovat stav skróta a jeho obsah (sestoupnutí varlat). Tímto postupem lékař zjistí již u velmi malého chlapce brzy po narození, zda nejde o kryptorchismus, tedy o nesestouplé varle. Pod tímto pojmem se rozumí nesprávně umístěné varle. Jedná se o vrozenou odchylku, kdy varle není ve skrótu, jak má normálně být, ale nachází se například v dutině břišní či v třísele nebo při horním pólu příslušné poloviny šourku. Tuto odchylku je naprosto nutné odstranit už v raném dětství nejlépe jednoduchou operací. Výsledkem jsou varlata uložená v šourku.

## Co je zhoubný nádor

Zhoubným nádorem (rakovinou) obecně nazýváme onemocnění, za nímž se skrývá skupina více než 100 různých chorob. Ačkoliv každý druh se od jiného liší v mnoha ohledech, všechny mají společný, alespoň v určité fázi, nekontrolovatelný buněčný růst buněk, které se vymykly kontrolním mechanizmům pacientova organismu. Překotně a bez kontroly rostoucí buňky tvoří nádor. Zhoubné nádory mohou destruovat a ničit okolní tkáň a orgány. Mohou tvořit dceřiná nádorová ložiska v ostatních částech organismu. Zhoubné nádory vyvíjející se ve varleti se nazývají nádory testikulární.

## Výskyt testikulárních nádorů

Nádory varlat jsou onemocněním s výrazným rasovým, geografickým a věkovým výskytem. Z dlouhodobých studií vyplývá, že 90 % všech testikulárních nádorů na světě se nachází u rasy bílé, 6,6 % se vyskytuje u rasy černé a zbytek připadá na ostatní rasové skupiny. Největší procento testikulárních nádorů se diagnostikuje v severovýchodních státech Evropy, především v Dánsku. V českých zemích se počet těchto onemocnění za posledních 15 až 20 let více než zdvojnásobil.

Příznivou tendencí je současné snížení úmrtnosti. U dětí a starší generace se výskyt těchto nádorových chorob prakticky nemění a ze statistického hlediska je zanedbatelný. Testikulární nádory jsou u nás nejčastějším nádorovým onemocněním mužů ve věkové kategorii 20 až 40 let. Jejich věkové rozložení je zcela charakteristické. Jsou typickým onemocněním mladé a střední mužské generace. Nad 50 let věku se vyskytují jen zřídka.

## Příčiny vzniku

Příčiny vzniku testikulárních nádorů jsou neznámé. Existují však rizikové faktory, které se dávají do souvislosti s jejich vznikem. K nejdůležitějším patří již zmíněný kryptorchismus (nesestouplé varle). Zvýšené riziko vzniku zhoubných nádorů varlat existuje i u kryptorchiků, jejichž kryptorchismus byl upraven. Toto riziko existuje dokonce i u mužů s jednostranným kryptorchismem pro druhostranné, normálně sestouplé varle.

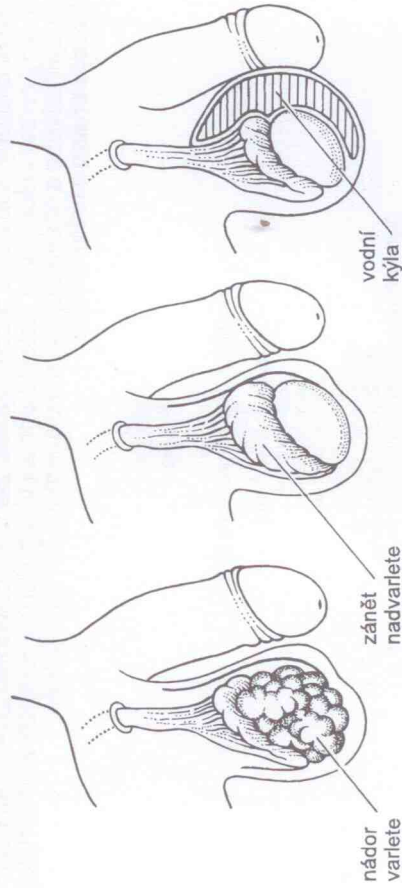
## Příznaky

Testikulární nádory se vyskytují nejčastěji mezi patnáctým a čtyřicátým rokem věku. Může jimi však onemocnět muž v kterémkoliv věku, proto by všichni muži měli znát příznaky tohoto nádorového onemocnění. Většinu testikulárních nádorů by měli odhalit muži sami vzhledem ke zrakové i pohmatové přístupnosti varlat. Muži, kteří pravidelně provádějí samovyšetřování, velmi dobře vědí, jak vypadá jejich normální varle, a tak lehce zaznamenají jakoukoliv odchylku od této normy.

### Jednoznačným pokynem k návštěvě lékaře by měla být:

1. Každá změna objemu varlete - zvětšení, ale i zmenšení.
2. Ztvrdnutí varlete.
3. Výskyt hrbolek či bulek a další odchylky od normálního stavu.
4. Bolest nebo jakýkoliv pocit nepohody ve varleti nebo ve skrótu.
5. Tupá bolest v dolní části břicha nebo v tříselech.
6. Pocit napětí, citlivost a zvětšení prsních žláz.

Vyjmenované příznaky - symptomy - však nemusí být známkami zhoubné choroby. Tyto symptomy mohou být způsobeny jakýmkoliv jinými naprosto nezhoubnými onemocněními. V zásadě platí, že lékař je třeba navštívit, jestliže kterýkoliv z těchto příznaků trvá déle než 2 týdny. Falešný stud, strach nebo i lhostejnost nejsou v tomto případě na místě. Po prohlídce závodním či obvodním lékařem následuje odborné vyšetření urologem, který spolehlivě rozpozná zánětlivé změny, které provázejí některé méně závažné choroby od počáteční fáze nádorového onemocnění (obr. 3).



obr. 3



## Stanovení diagnózy testikulárního nádoru

Jestliže symptomy ukazují, že by mohlo jít o nádorové onemocnění, lékař doplní běžná vyšetření ještě vyšetřeními speciálními, zejména ultrazvukovým. Jde o metodu naprosto nebolestivou, která pomáhá rozpoznat nepatříčné patologické struktury ve varleti. Vyšetření je doplněno rozbořením krve a moče. Jediným možným prvním léčebným výkonem pro zhoubný nádor varlete je operativní odstranění postiženého varlete. Chirurg neoperuje přímo šourkem, ale z tříselného přístupu. Není možno v žádném případě udělat pouze operaci částečnou. Tkáň odstraněného varlete je potom podrobena mikroskopickému vyšetření tak, aby byl spolehlivě zjištěn typ zhoubného bujení.

Mnoho mužů má strach ze ztráty schopnosti sexuálního styku a eventuálně z neplodnosti. Varlata jsou však párové orgány a ponechané zdravé varle plně postačí pokrýt obě funkce. Odstraněním jednoho varlete se tedy pacient v žádném případě nestává impotentním ani neplodným.

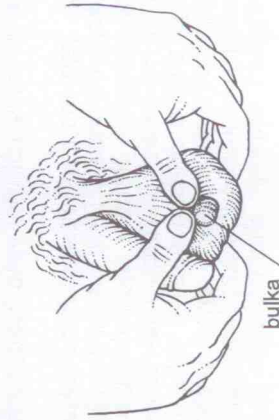
## Prevence

Prevence tohoto onemocnění v pravém slova smyslu neexistuje, a proto je zatím jediným účinným prostředkem včasného odhalení choroby samovyšetřování.

## Samovyšetřování

**Pravidelným samovyšetřováním lze dosáhnout včasné diagnózy, a tím podstatně zvýšit šanci na úplné vyléčení možného zhoubného nádoru. Jak provádět samovyšetřování u mužů?**

1. Samovyšetřování se provádí nejlépe po vlažné koupeli nebo osprchování vlažnou vodou, kdy dochází k uvolnění a zvláčení šourku, který je dobře přístupný vyšetření.
2. Postavte se před zrcadlo a pátejte po jakýchkoliv změnách na kůži skróta a po změnách jeho objemu.
3. Hmatem vyšetřujte každé varle zvlášť oběma rukama. Ukazováky a prostředníky obou rukou vsuňte pod varle, palce umístěte na jeho přední stěnu. Velmi jemně

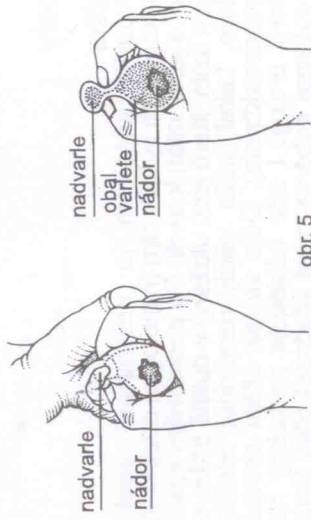


obr. 4

vyšetřujte mezi palci a ostatními prsty varlete, všimněte si jakýchkoliv nepravidelností v konzistenci tohoto orgánu. Je normální, že jedno varle může být poněkud větší než druhé. Vyšetřujte obě varlata postupně (obr. 4).

4. Důležitou součástí samovyšetřování je pohmatem rozlišit varle umístěné v přední části šourku od nadvarlete, které je umístěno vzadu a nahore. Jednoduchým vložením palce a ukazováku mezi obě struktury nemůže dojít k záměně nadvarlete s nepatříčnou formací (obr. 5).

Jestliže najdete jakoukoliv nepravidelnost nebo odchylku od normy, neprodleně kontaktujte svého lékaře.



obr. 5

## Pamatujte

1. Samovyšetřování je velmi důležitým návykem a mělo by se stát zcela běžnou součástí každodenní hygieny.
2. Samovyšetřování pomáhá včasnému rozpoznání nádorové choroby, ale nikdy nenahradí vyšetření lékařem.
3. Nádorová onemocnění varlat nejsou sdělnou (infekční) nemocí. Nelze se tedy touto chorobou nakazit od jiné osoby, ani ji není možno přenést na kohokoli jiného.
4. Část mužů trpících nádorovým onemocněním varlete udává ve svém předchorobí úraz, úder do varlete, nebo jiné drobnější poranění. Souvislost mezi jednostranným poraněním a vznikem nádoru varlete nebyla prokázána. Šetření prováděná mezi sportovci, profesionálními cyklisty, motocyklisty a žokeji rovněž neprokázala žádnou souvislost mezi drobnými častými poraněními a vznikem testikulárních nádorů.

## Léčba testikulárních nádorů

Před léčbou prokázání nádoru je třeba provést ještě další vyšetření k objasnění rozsahu onemocnění, tj. ke zjištění přítomnosti eventuelních dalších dceřiných nádorových ložisek v organismu.

Většina nemocných se podrobuje různým rentgenologickým vyšetřovacím metodám. Je to především computerová (výpočetní) tomografie (CT), která zobrazuje struktury a orgány v určitých zvolených tělních rovinách. Je pro pacienta naprosto nenáročná a nebolestivá. Vylučovací urografie zobrazuje po nitrožilním podání kontrastní látky vývodný močový systém. Lymfografie je náročnější rentgenologická metoda, která směřuje k objasnění stavu lymfatického (mízního) systému a lymfatických (mízních) uzlin v dutině břišní. Děje se tak po aplikaci kontrastní látky do mízního na hrbetu obou nohou. Velmi užitečnou a pro nemocného



nenáročnou metodou je ultrazvukové vyšetření břicha. Pravidelné rentgenové snímky plic jsou samozřejmostí.

Veškerý obraz o rozsahu choroby doplňují speciální biochemické krevní testy, které odhalují možnou přítomnost látek produkovaných nádorem v krevním séru (tzn. markery).

Následná léčba se liší právě podle rozsahu onemocnění. Může být chirurgická, radiční (léčba zářením) nebo chemická, tj. aplikace léků ve formě injekcí, infuzí či tablet. Tyto metody se mohou kombinovat. Čím dříve je choroba rozpoznána, tím jednodušší a kratší může být léčba.

## Léčebné metody

### 1. Chirurgická léčba

Nejobvyklejším prvotním zásahem je odstranění postiženého varlete (orchiektomie). Mikroskopickým vyšetřením (histologie) odebrané tkáně se zjistí, jaký typ nádorového bujení a jeho vztah k okolí. Po podrobném vyšetření se zjistí stav spádových lymfatických uzlin, které jsou uloženy v dutině břišní pod zadním listem pobřišnice podél páteře. Lékař může někdy navrhnout odstranění těchto uzlin (retroperitoneální lymfadenektomie). Děje se tak břišní cestou a operaci musí provádět velmi zkušený urolog. I zde následuje podrobný histologický rozbor odejmuté tkáně. V současné době se dává přednost před tímto výkonem spíše chemoterapii.

### 2. Radioterapie (léčba zářením)

Radiční léčba si klade za cíl zničení nádorových buněk a znemožnění jejich růstu pomocí vysoce energetického záření. Zdrojem záření jsou přístroje, které využívají gama záření radioizotopů, uzavřených v kontejnerech ve formě „bomb“ (Co - kobaltová bomba, Cs - cesiová bomba) nebo vysokoenetrické záření X vyráběné v lineárních urychlovačích (akcelérátorech). Některé urychlovače produkuje záření elektronové.

Radiční léčba je obvykle pooperační a má za cíl zničení předpokládaných zbylých nádorových buněk. Provádí se zpravidla na oblast břicha a je zaměřena na průběh spádových lymfatických uzlin. Vlastnímu záření předchází podrobný ozařovací plán s výpočtem dávek a perfektním zacílením svazku záření tak, aby zdravé tkáně byly chráněny. Ponechané druhostanné zdravé varle je vždy mimo svazek záření. Ozařuje se obvykle denně pět dní v týdnu (tj. v pracovní dny) po 3 - 4 týdny. Vlastní ozaření je neboleštivé a trvá jen několik minut.

### 3. Chemoterapie (chemická léčba)

Zatímco chirurgická a radiční léčba zasahuje pouze místně, chemická léčba je metodou léčby systémové (celkové). Při chemoterapii se používají léky (cytostatika) s prokázaným protinádorovým účinkem. U nádorů varlat jde zpravidla o kombinaci několika léků. Cytostatika se užívají buď jako tablety, nebo dražé (zrídka), nebo nejčastěji ve formě nitrožilní injekce či infuze. Někdy lze použít aplikace nitrosvalové. Cytostatika se prostřednictvím krevního oběhu dostávají do celého těla, a tak mohou zasáhnout i buňky vycestované z původního nádoru na jiná místa organismu.

Chemoterapie se podává v určitých cyklech tj. určitý počet dní s následnou vícedenní přestávkou.

Chemoterapie se vhodně kombinuje s ostatními léčebnými metodami. Její časové postavení v léčebném schématu závisí na rozsahu a typu zhoubného nádorového onemocnění. Pooperační chemoterapie u místně úspěšně léčeného nádoru je zajišťovací a ničí eventuelní uniklé nádorové buňky. Zničení již prokázaných dceřiných nádorových buněk si klade za cíl chemoterapie léčebná.

Chemickou léčbu lze někdy aplikovat ambulantně. O možnosti hospitalizace rozhoduje lékař podle typu použitých cytostatik a podle snášenlivosti léčby.

## Vedlejší léčebné účinky

### 1. Vedlejší účinky po chirurgických zákrocích

Orchiektomie je operace poměrně lehká a rekonvalescence je krátká. Odstranění lymfatických uzlin (retroperitoneální lymfadenektomie) patří k operacím středně těžkým a vyžaduje delší rekonvalescenci. Většinou dojde ke zhojení bez následků.

V některých případech může dojít k tzv. suché ejakulaci - tzn., že ejakulát při zcela normální erekci a sexuální schopnosti neobsahuje spermiie. V těchto případech se navrhuje event. kryoprezervace spermatu (viz dále).

### 2. Vedlejší účinky radioterapie

Během radiční léčby bývá častá zvýšená únavnost obzvláště v posledních ozařovacích dnech či týdnech. Zrídka může být i pocit na zvracení. Dostatek odpočinku a procházky na čerstvém vzduchu jsou důležité. Péči o kůži v ozařované oblasti je třeba věnovat zvýšenou pozornost. Nikdy nekombinujte sluneční svět (opalování) s léčbou radiací. Během záření se kůže může stát suchou a ke konci radiace svědivou či páliivou a naopak vlhnoucí. Někdy, zejména u osob s velmi světlou pleť, může dojít k zarudnutí. Ozařovaná oblast má být co nejlépe vystavována přístupu vzduchu. Spodní prádlo by mělo být vzdušné a nejlépe bavlněné. Aplikace kosmetických krémů a deodorantů je nevhodná. V případě zvýšené radiční reakce určí nezbytnou léčbu lékař podle povahy reakce a typu pleti. Po skončení radioterapie se ozařovaná kůže zcela zhojí během několika dní až týdnů.

### 3. Vedlejší účinky chemoterapie

Vedlejší účinky chemické léčby závisí zejména na použitých cytostatikách. Jejich vedlejší efekty jsou velmi dočasné, ale intenzita, stupeň těchto účinků, je individuální a je různý u různých osob. Většina protinádorových léků účinkuje především na rychle se dělící buňky. Z normálních tkání jsou nejcitlivější krevní buňky (především elementy bílé krevní řady a krevní destičky), vlasové folikuly a buňky sliznice zažívacího traktu.

V praxi úbytek krvinek zjišťujeme v krevním obrazu, proto pravidelné kontroly krevního obrazu jsou nezbytné. Bílé krevinky hrají nezastupitelnou úlohu v obranyschopnosti organismu. Výsledkem jejich úbytku může být i vyšší vnímavost k infekcím. V době chemoterapie je vhodné vystríhat se pobytu ve větších kolektivech a v jakémkoliv prostředí, kde by eventuelní infekce hrozila. Při úbytku destiček by mohlo dojít ke zvýšené krvácivosti. Poškození sliznic zažívacího traktu se projevuje nejčastěji aftózními záněty v ústní dutině, vzácně mohou nastat průjemy. Změny v krevním obraze ve smyslu úbytku výše uvedených krvinek umíme účinně léčit.

Nepríjemná pro pacienty, zejména z psychologického hlediska, je ztráta vlasů. Ve vztahu k chorobě i k funkcím organismu jde o afekci bezvýznamnou. Po skončení chemoterapie vlasy vždy narostou. Během chemoterapie lze období bez vlasů překlenout parukou, která je hrazena z větší části pojišťovnou.

Chemoterapie zapříčiňuje zhušta snížení chuti k jídlu, nevolnost až zvracení. Všechny popsané účinky jsou krátkodobé, v době svého vzniku jsou léčitelné (aplikace léků proti zvracení) a po skončení léčby zcela odeznívají.

Dalším nepříznivým vedlejším účinkem chemoterapie je negativní působení na